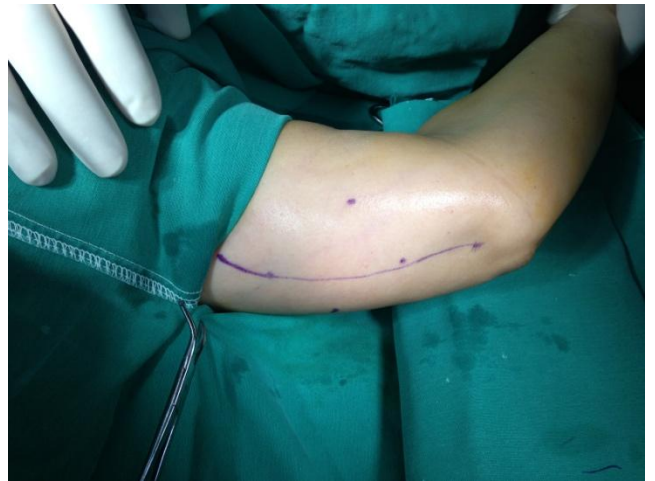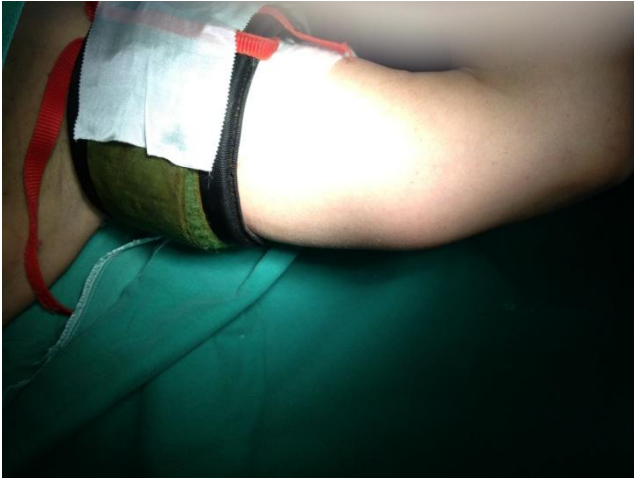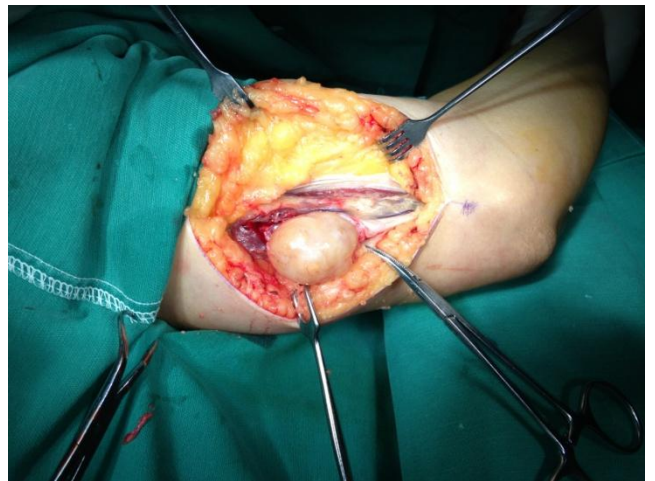
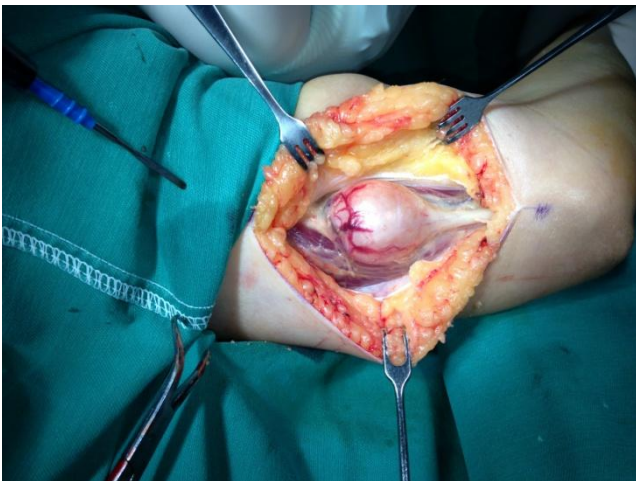


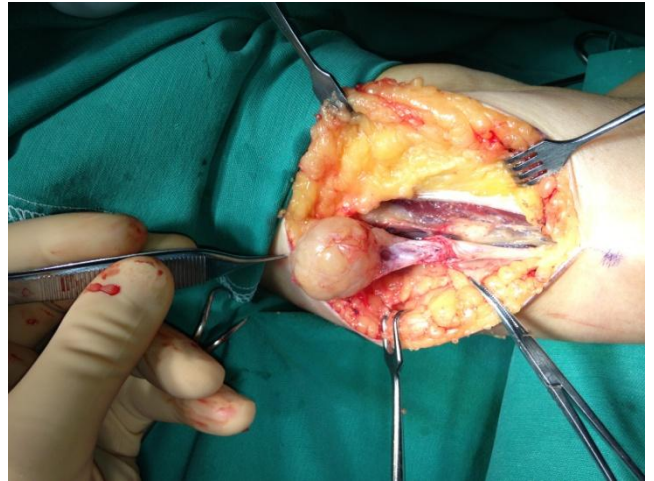
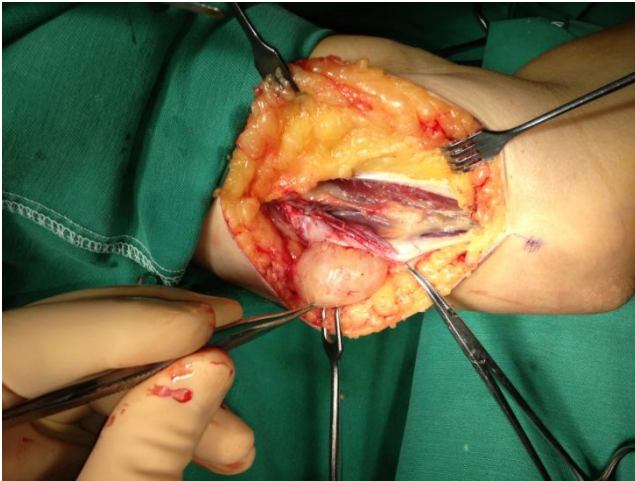
Νευρική μωμα Ωλενίου
νεύρου



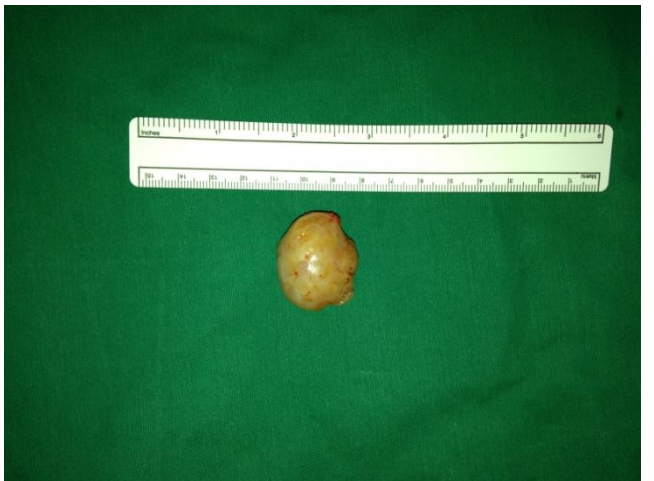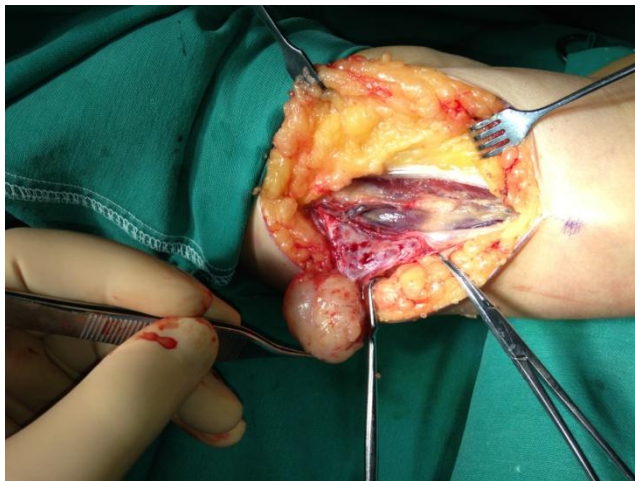
Λίαν επώδυνος καλοήθης όγκος του
ωλενίου νεύρου όπισθεν του αγκώνος
(Νευρειλήμωμα)



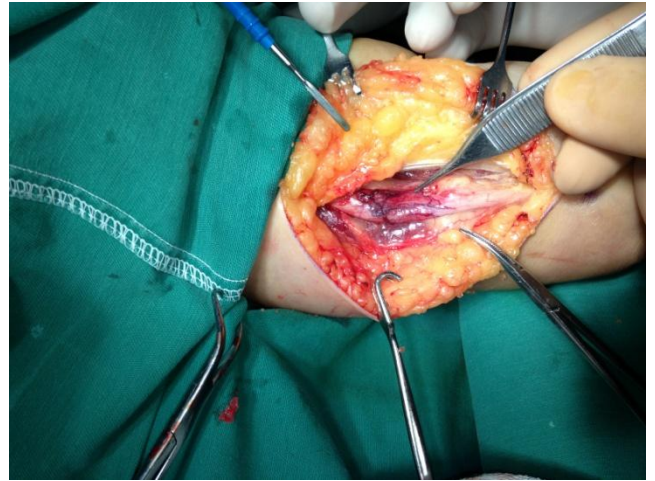
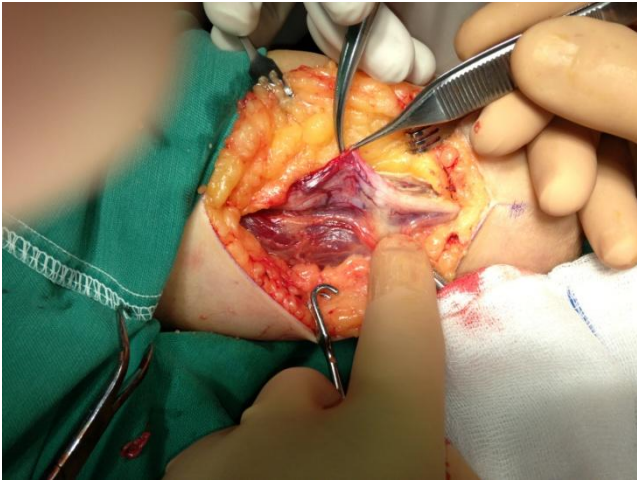
Μετά τη διάνοιξη του δέρματος και του υποδόριου
ιστού ο όγκος προβάλει μέσα από το νεύρο



Με προσεκτικές κινήσεις και με τη χρήση εργαλείων μικροχειρουργικής και μικροσκοπίου γίνεται εκπηρήνιση του όγκου μεγιστοποιώντας την προσπάθειά μας να διατηρηθούν ακέραιες οι νευρικές ίνες, παρότι είναι πιθανόν η απόθεση των νευρικών ινών να προκαλέσει προσωρινή υπαισθησία.



Ο όγκος έχει σχεδόν αφαιρεθεί και δεξιά καταγράφονται οι διαστάσεις του ενδοενευρικού όγκου



Μετά την αφαίρεση του όγκου το νεύρο εμφανίζει φωλεά ανάλογης διάστασης του όγκου, ενώ δεξιά φαίνεται η συνέχεια του νεύρου μετά την αναδιάταξη των νευρικών ινών