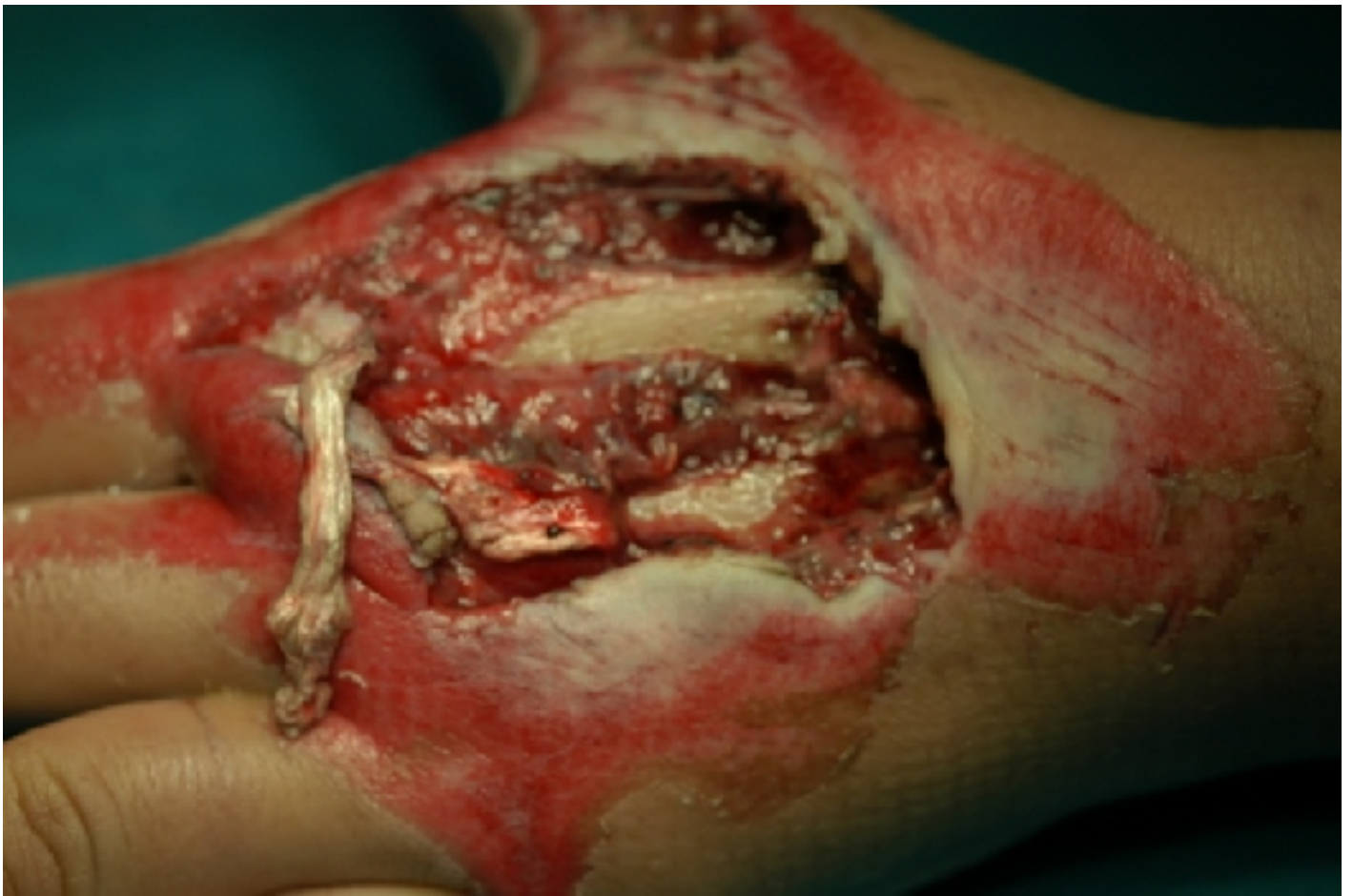
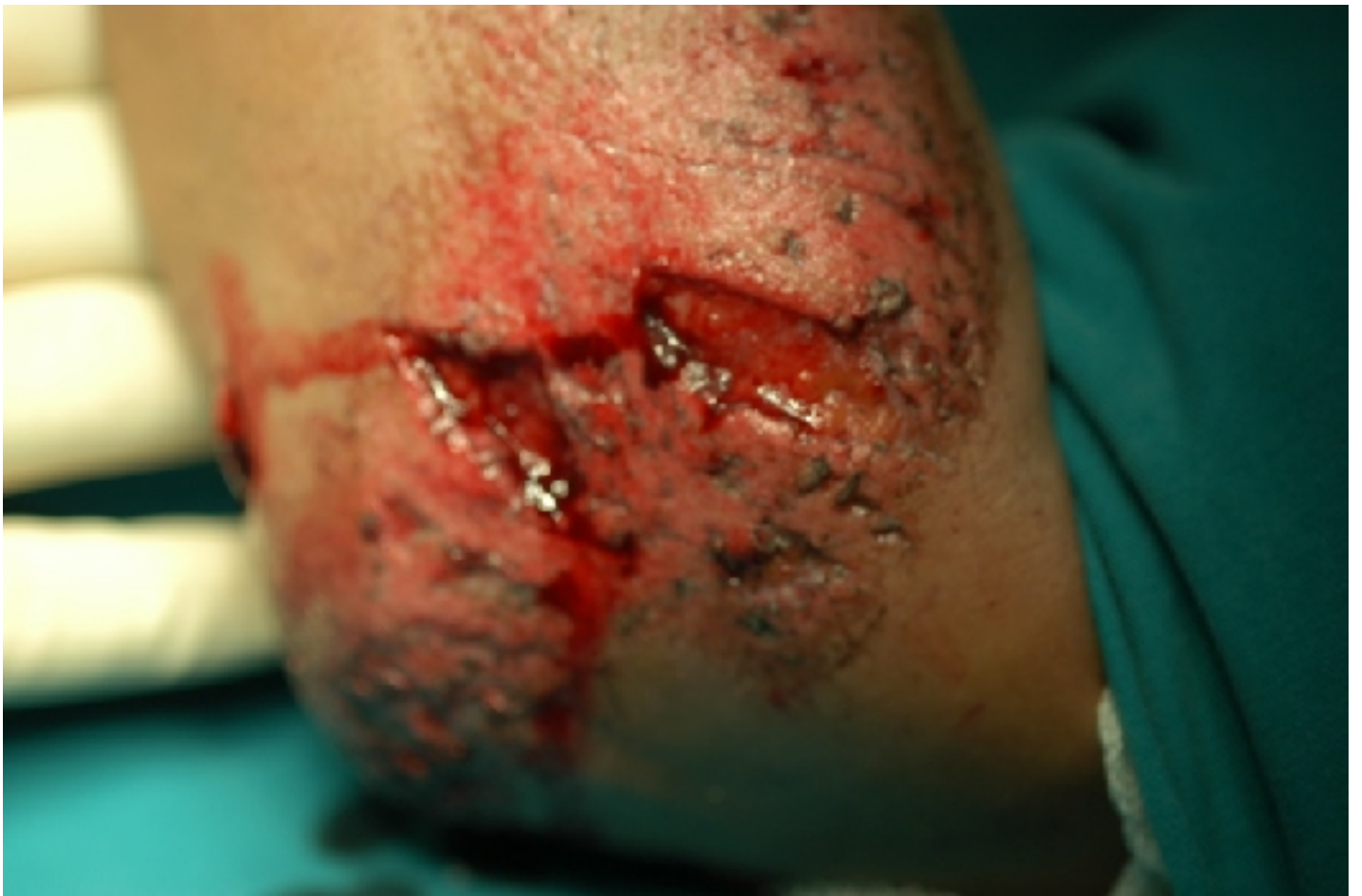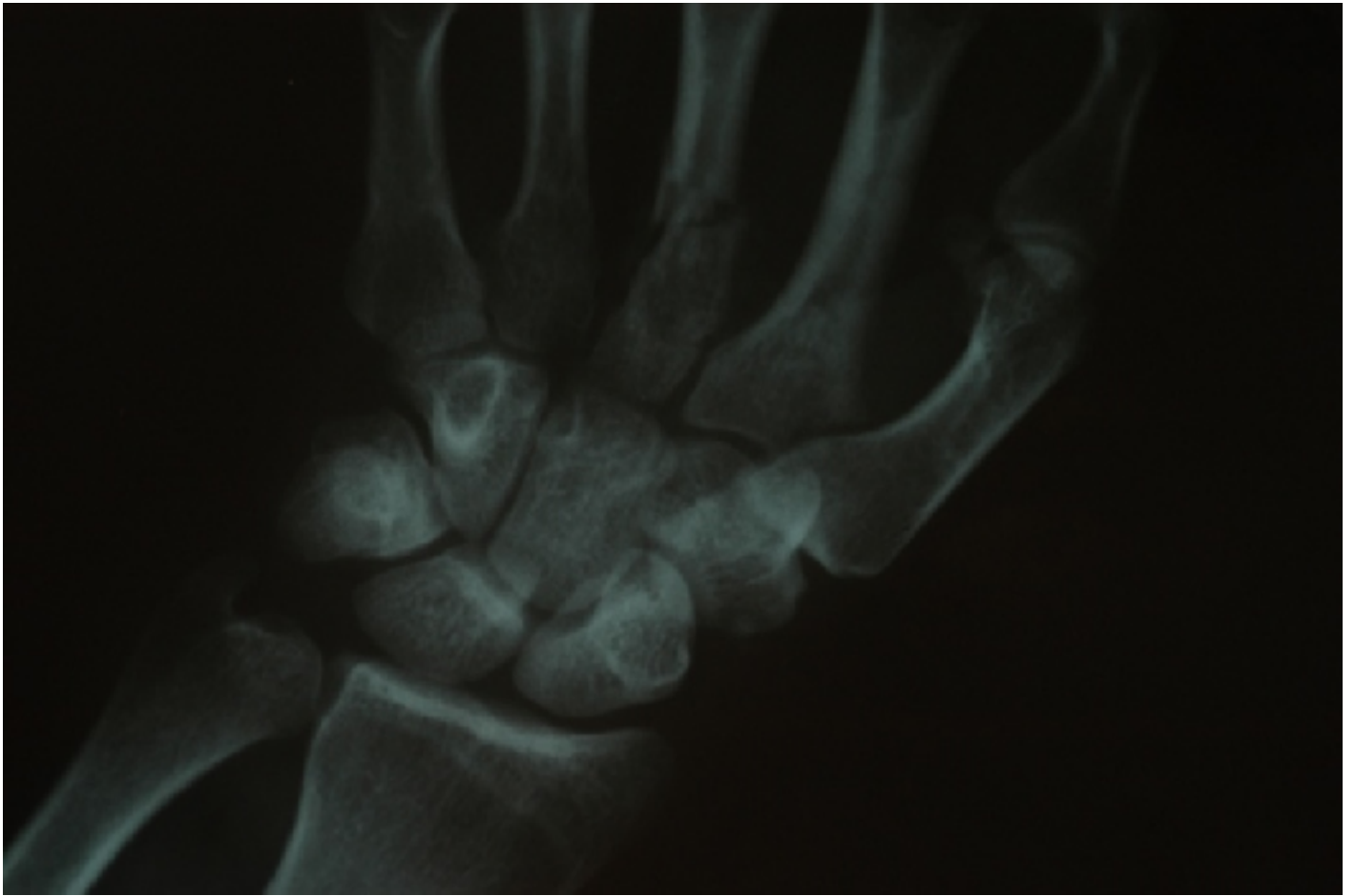Ημ. Ατυχ. : 11/5/2003
Συνθήκες Ατυχ. : Τροχαίο ατύχημα
Τόπος Ατυχ. : Αττική Οδός
Ταχύτητα : Τέρμα τα γκάζια
*Πρόσκρουση
και ανατροπή* : με το χέρι έξω από το παράθυρο



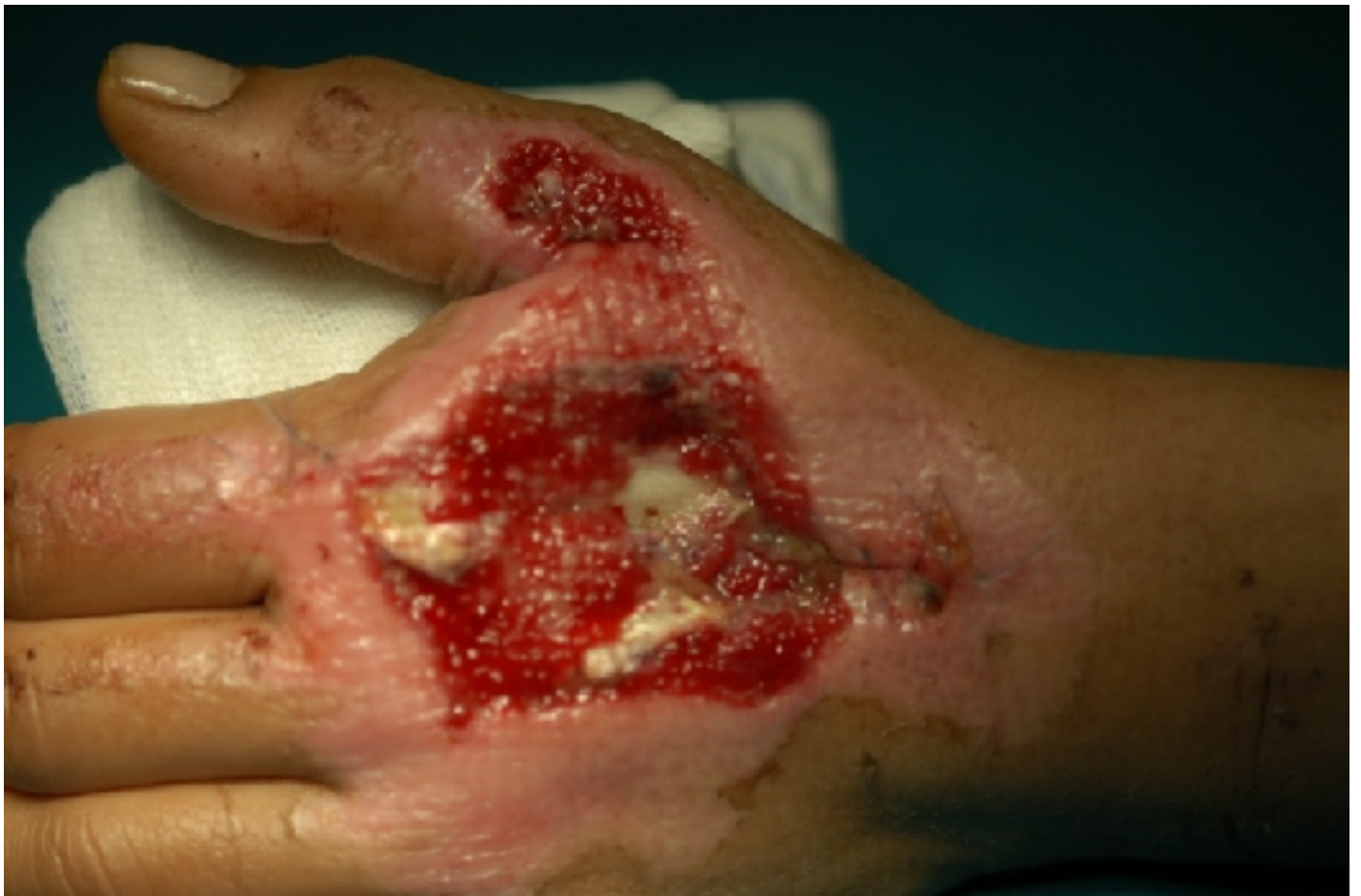Κλασική εικόνα κάκωσης και εγκαύματος εκ τριβής



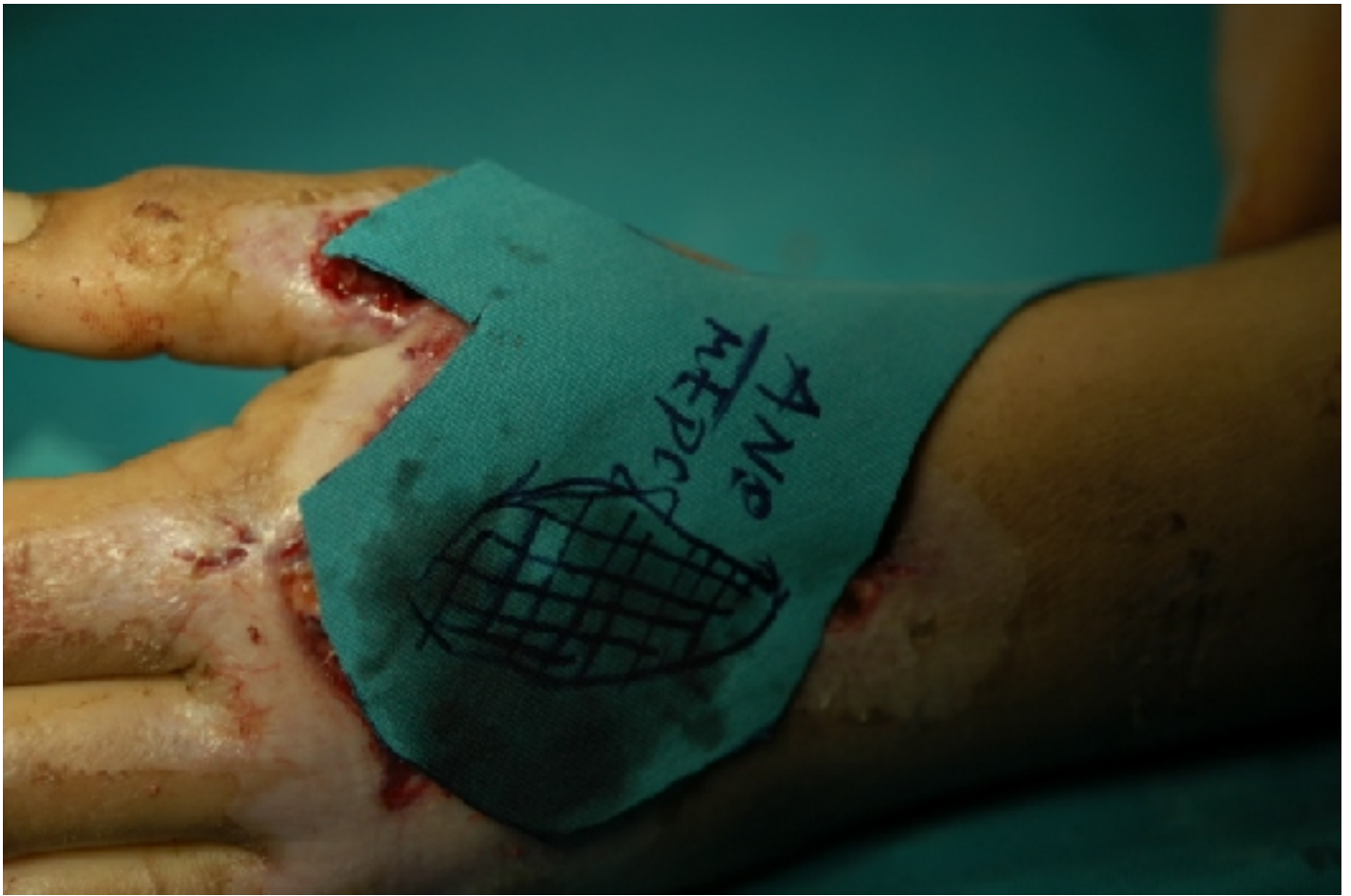Η ίδια εικόνα και στον αγκώνα



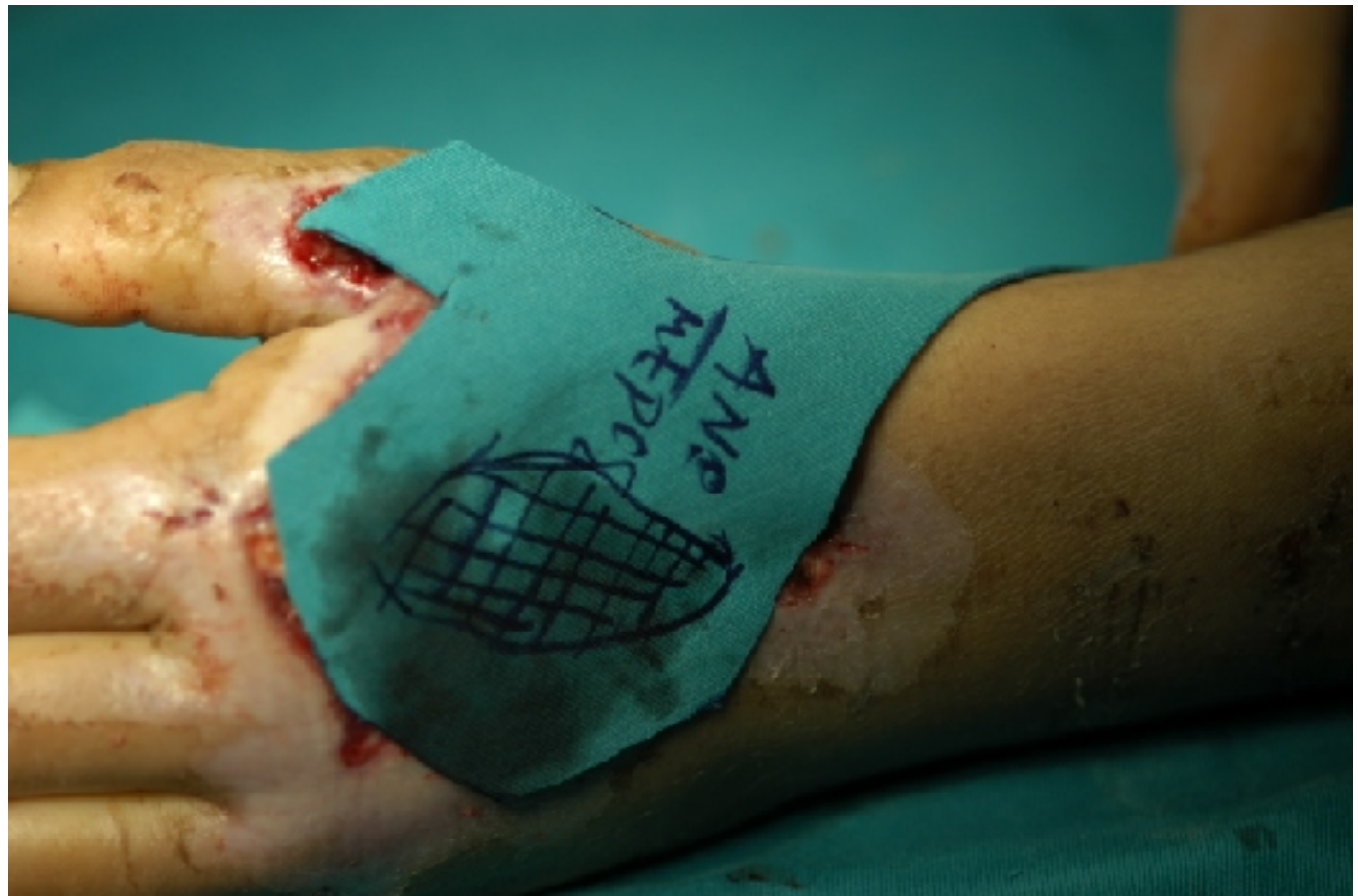Η ακτινογραφία δείχνει κατάγματα μετακαρπίων

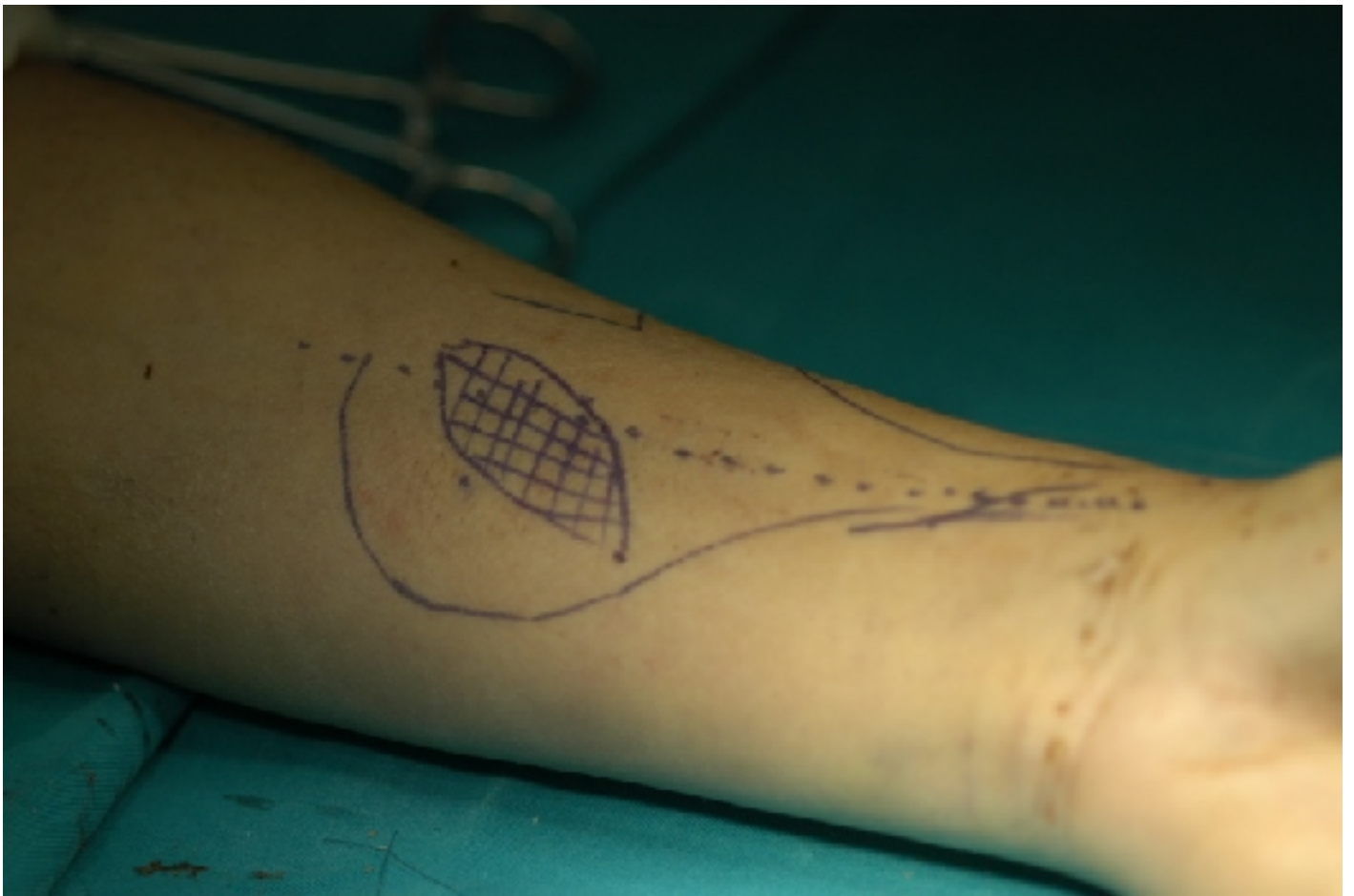


24/5/2003 Μετά από 2 εβδομάδες γίνεται το δεύτερο χειρουργείο

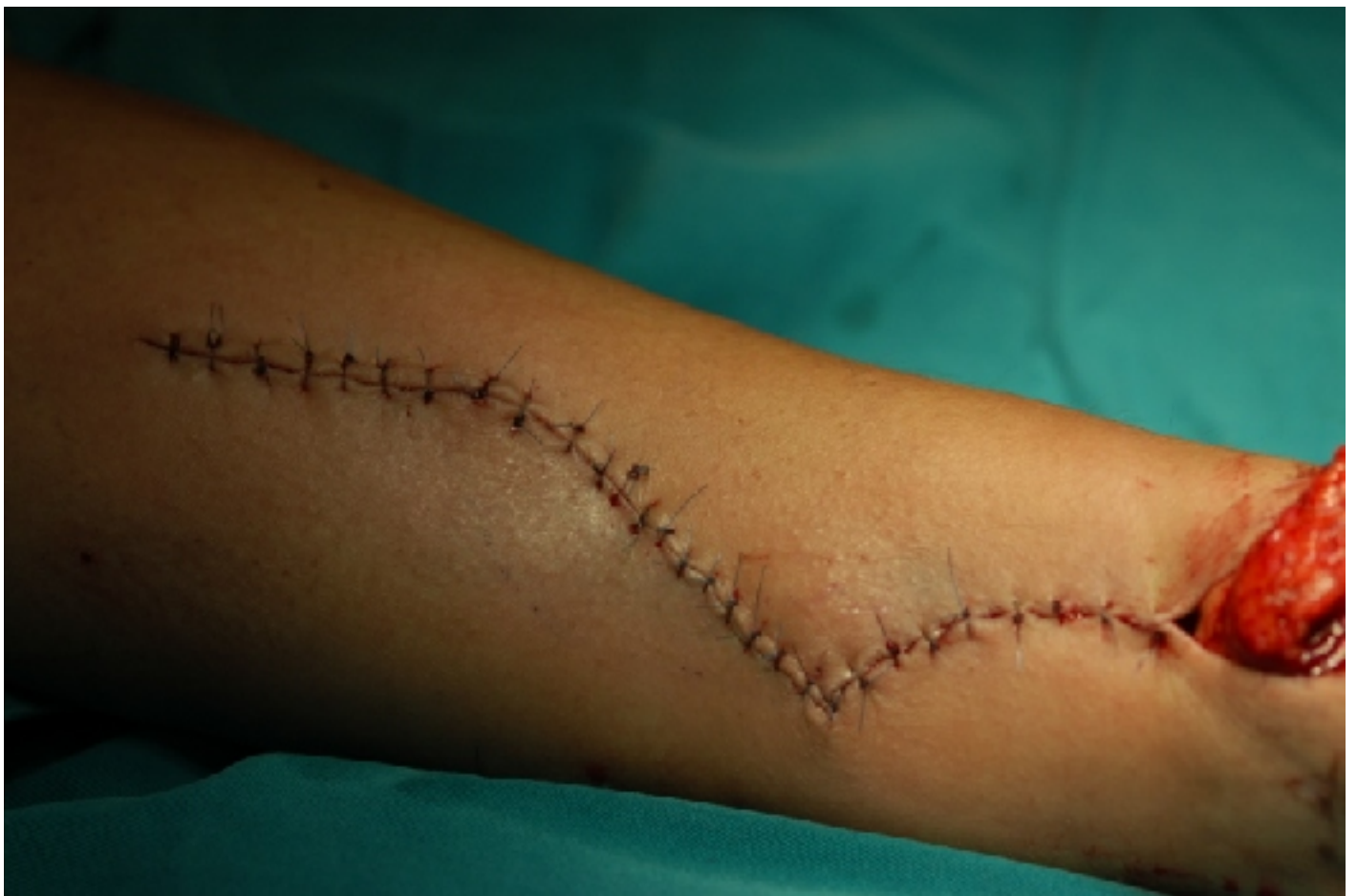

Πατρόν για το σχεδιασμό του κρημνού που θα απαιτηθεί

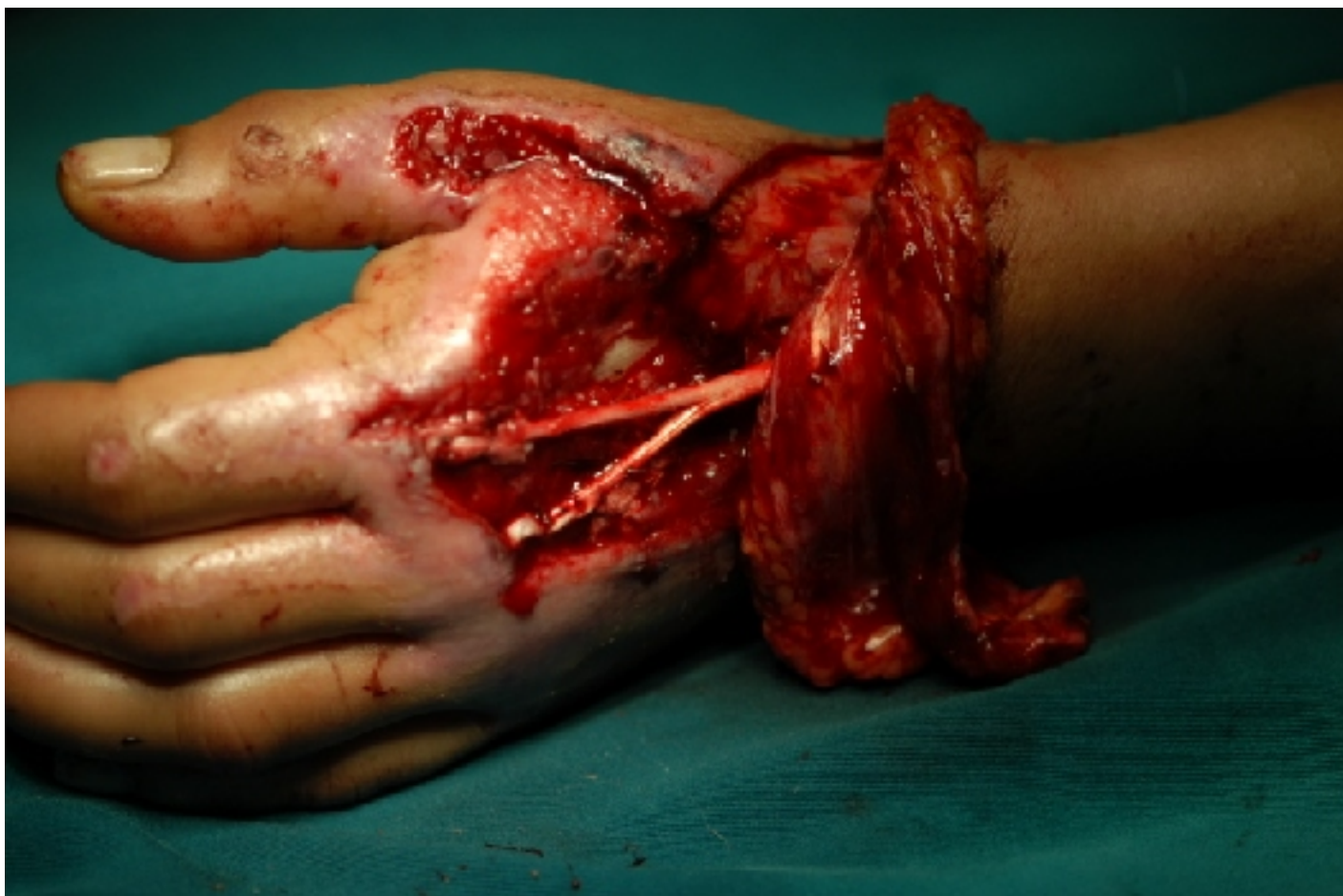



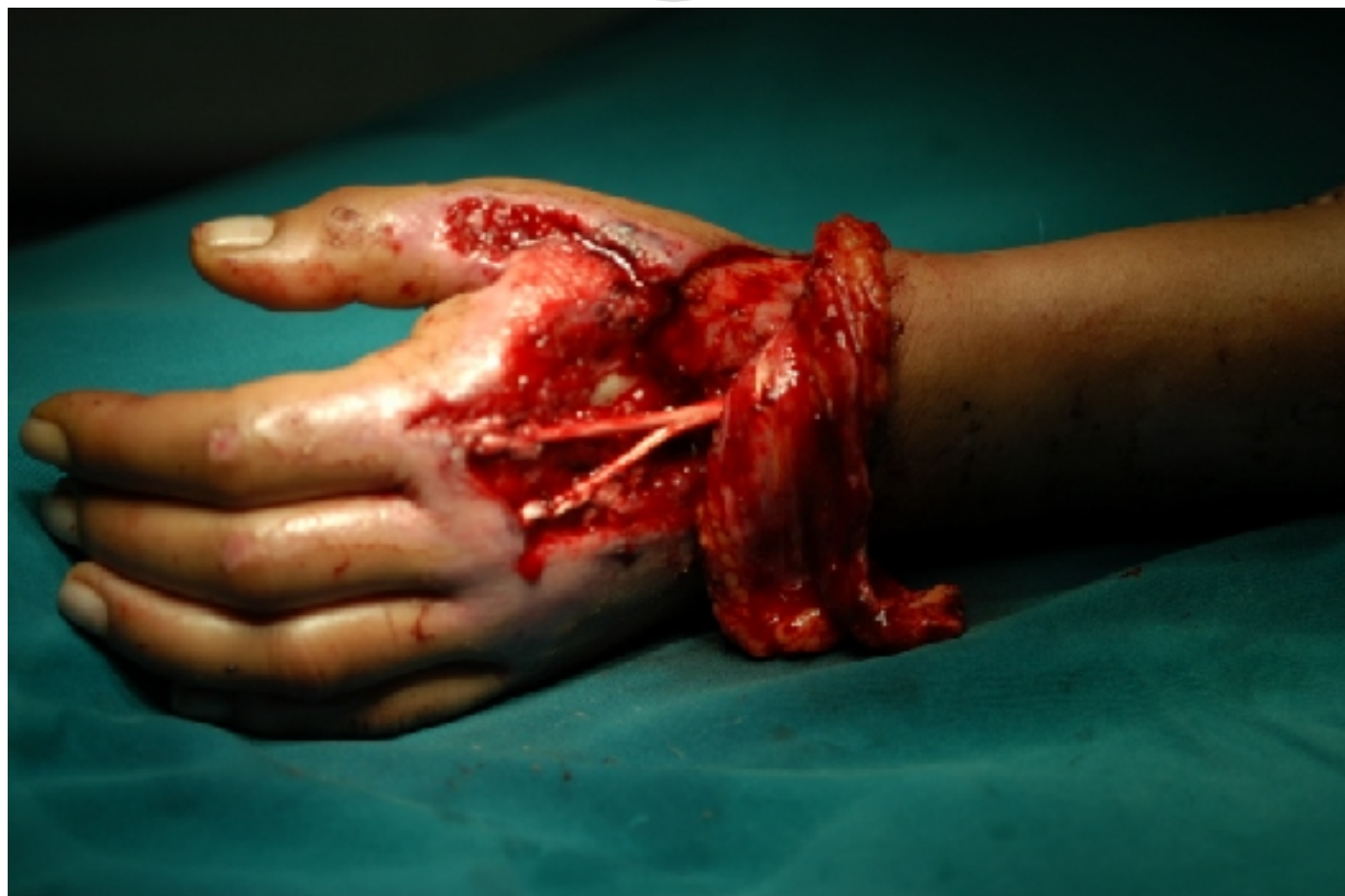Μεταφορά του πατρών στη δότρια περιοχή (Chinese fascial flap)

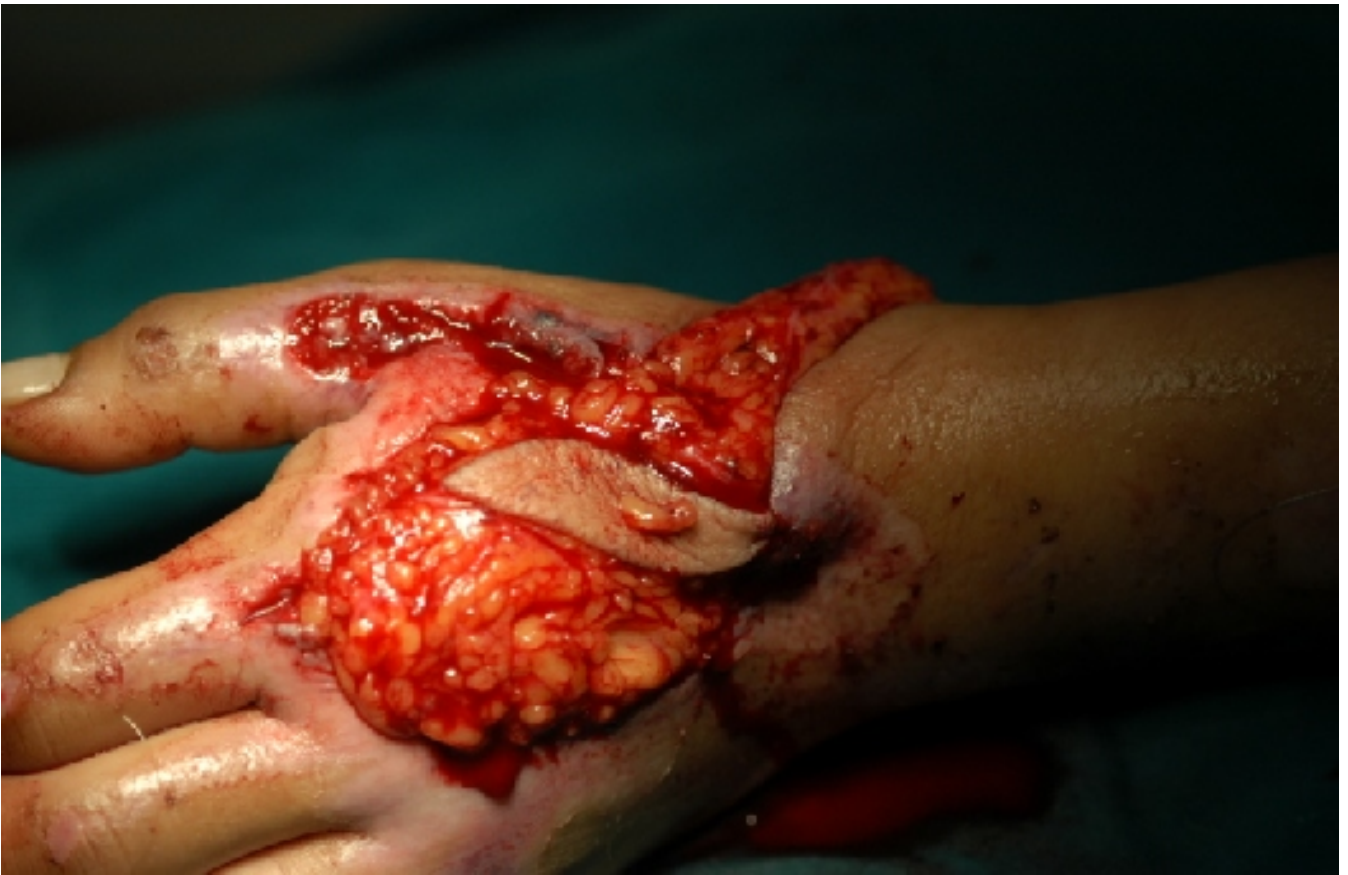

Τομή Z για καλύτερη αισθητική εμφάνιση

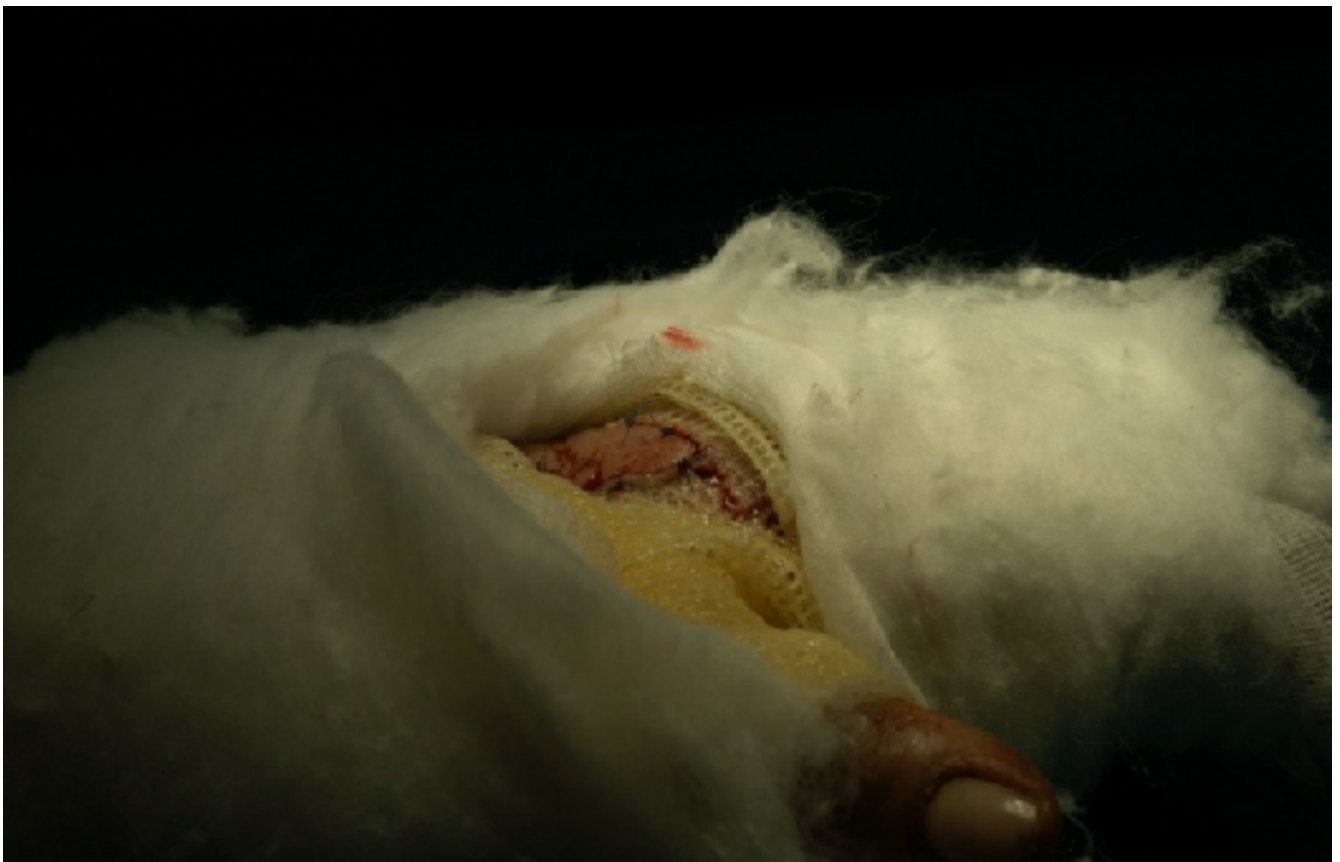

Μεταφορά τενόντων για τη λειτουργία έκτασης του δείκτη και του μέσου





Ο κρημνός καλύπτει το έλλειμμα στη ραχιαία επιφάνεια του χεριού



Νησίδα του δέρματος που χρησιμεύει για τον έλεγχο της αιμάτωσης του κρημνού

Καλή ανάρρωση