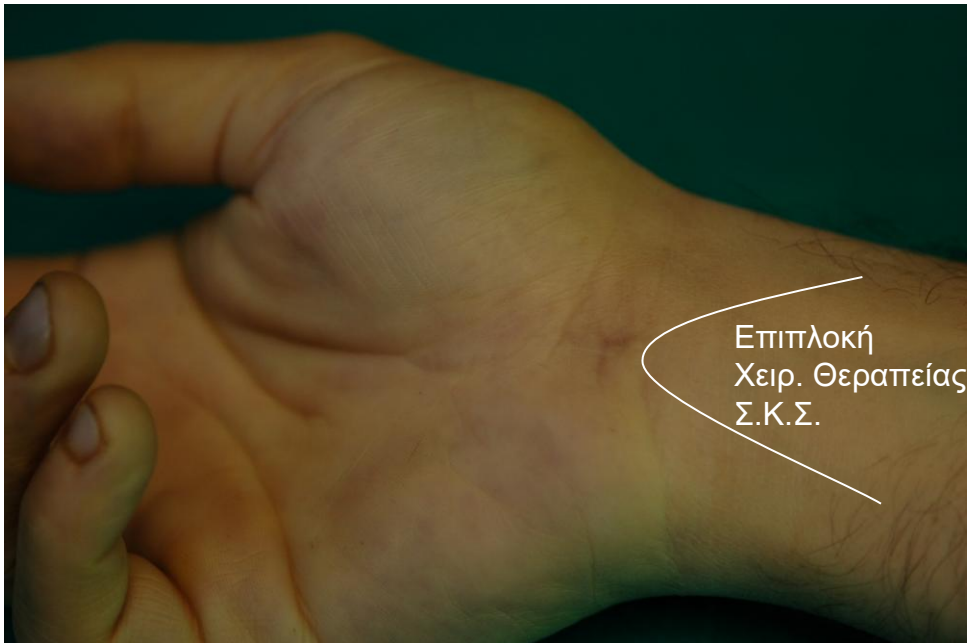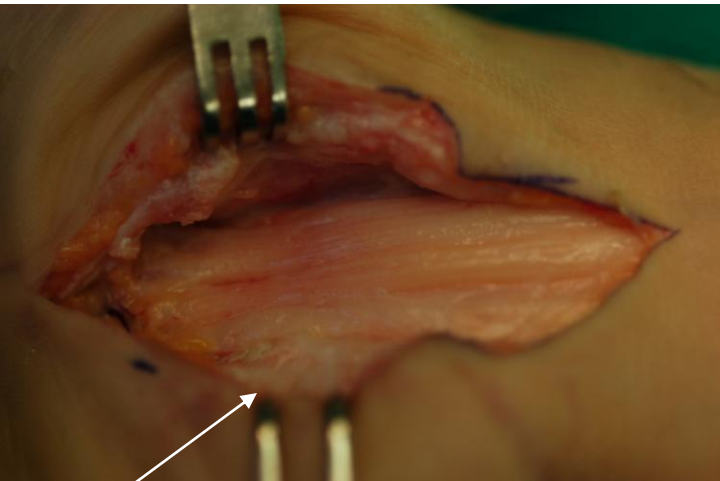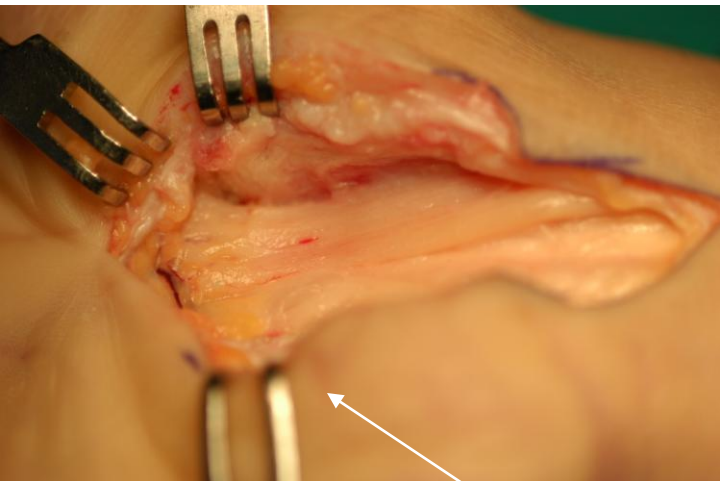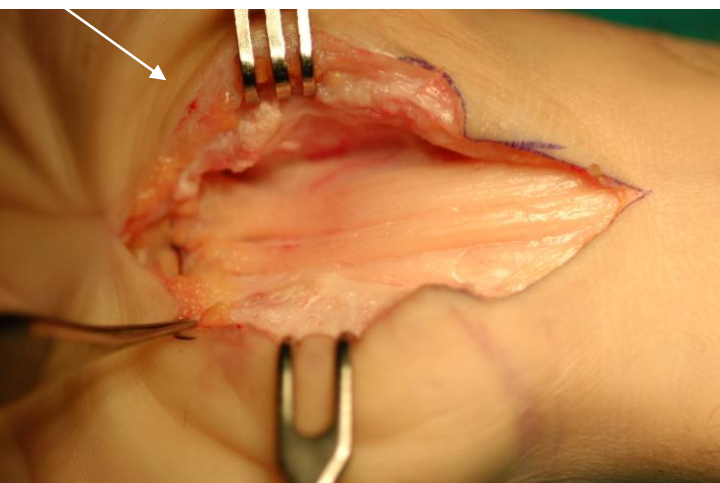
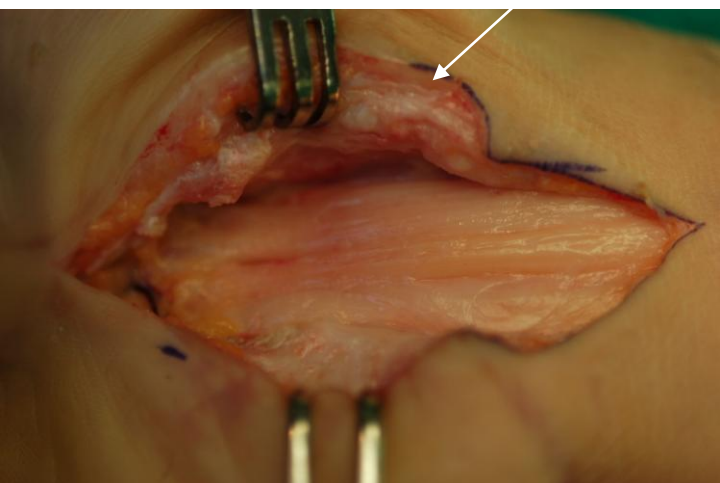
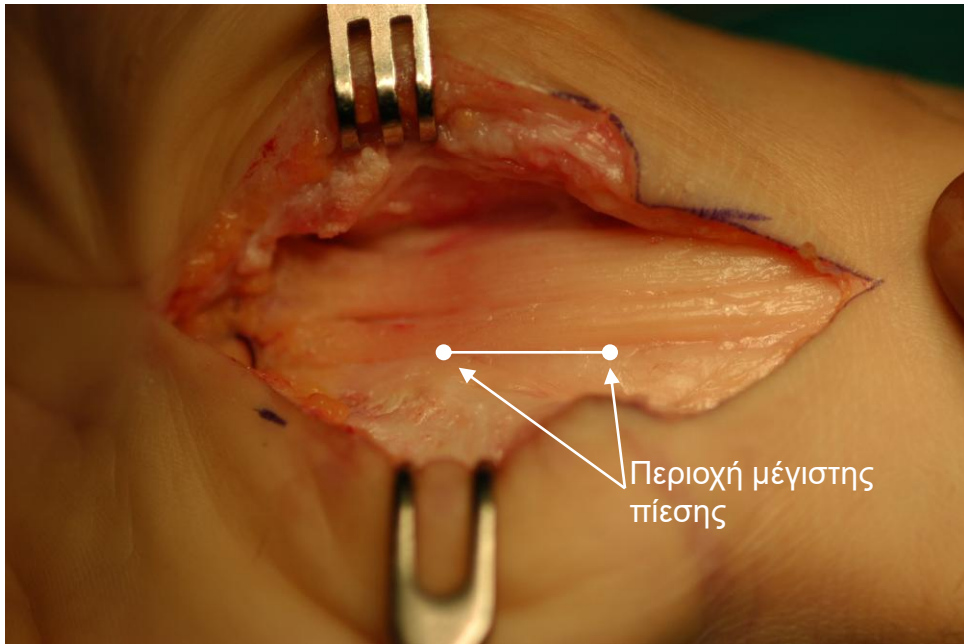


Διάφορα στάδια αποσυμπίεσης του μέσου νεύρου.
Στην προηγούμενη επέμβαση δεν είχε ανοιχθεί ο εγκάρσιος σωλήνας





Ευτυχώς για τον ασθενή ο κινητικός κλάδος παρέμεινε ακέραιος και πιστεύεται ότι το θέναρ θα ανανεурωθεί σε διάστημα 3-4 μηνών

