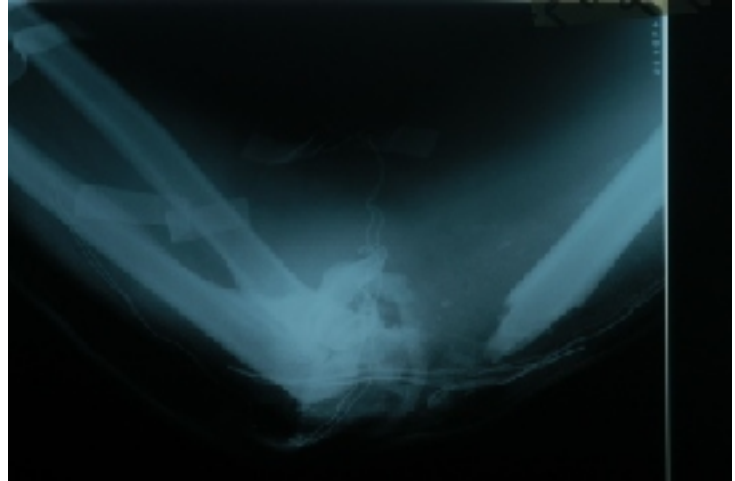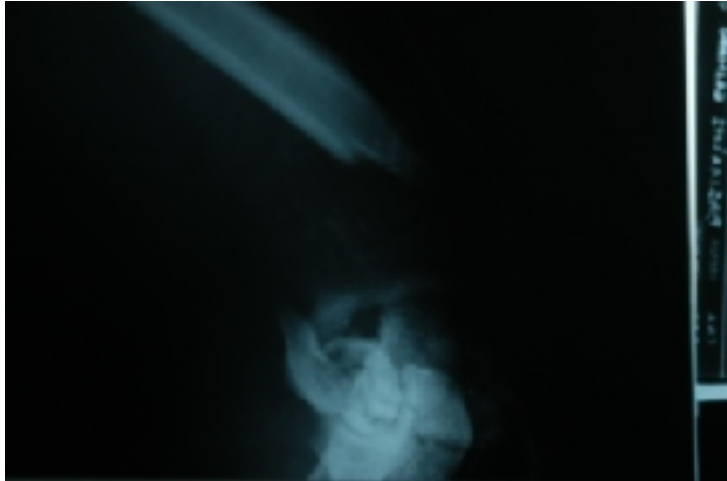

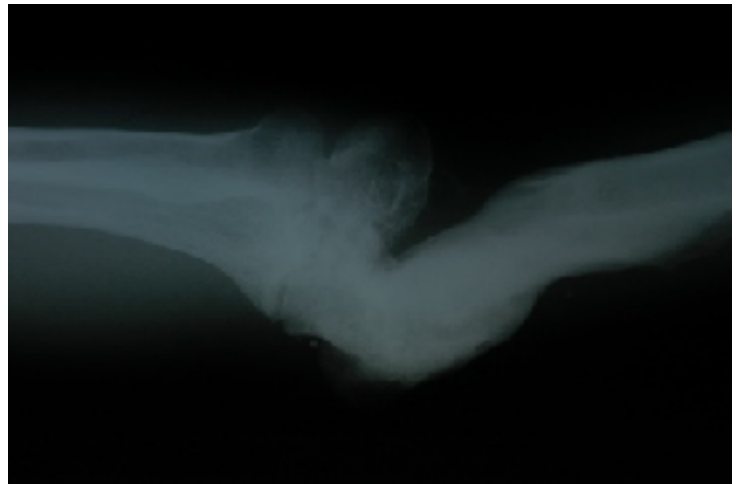
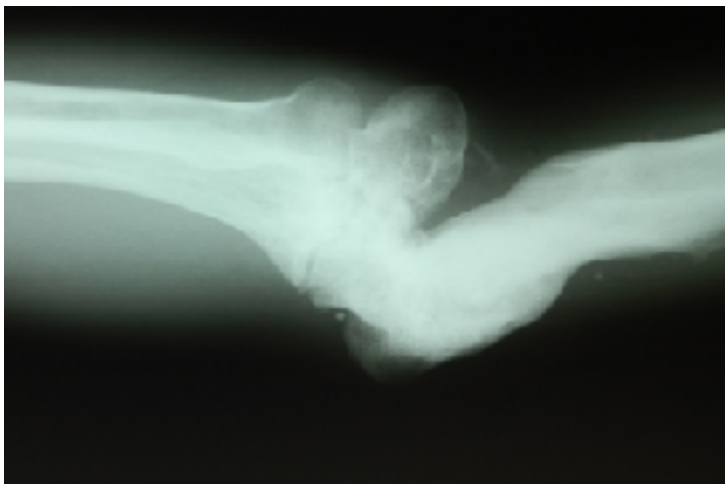Επιλεγμένο κατάγμα αγκώνος



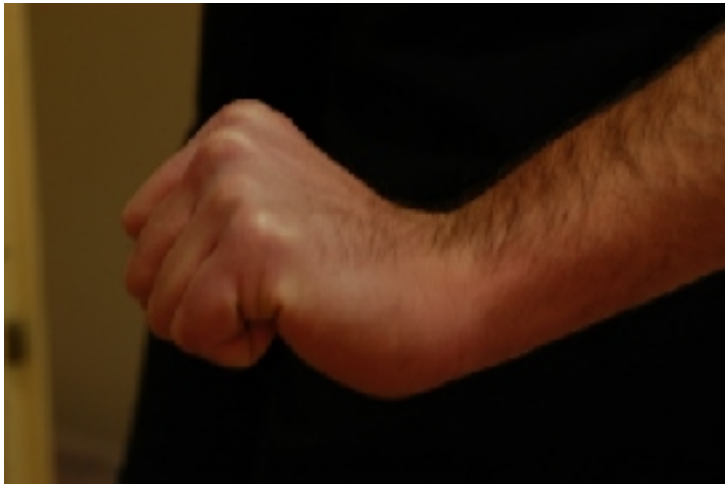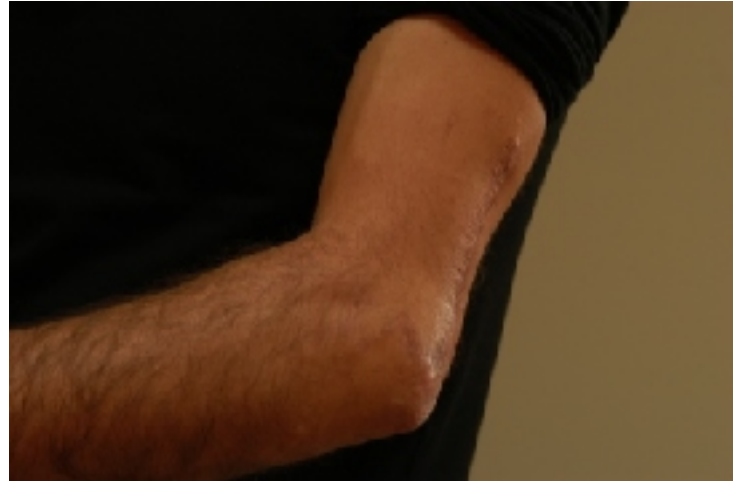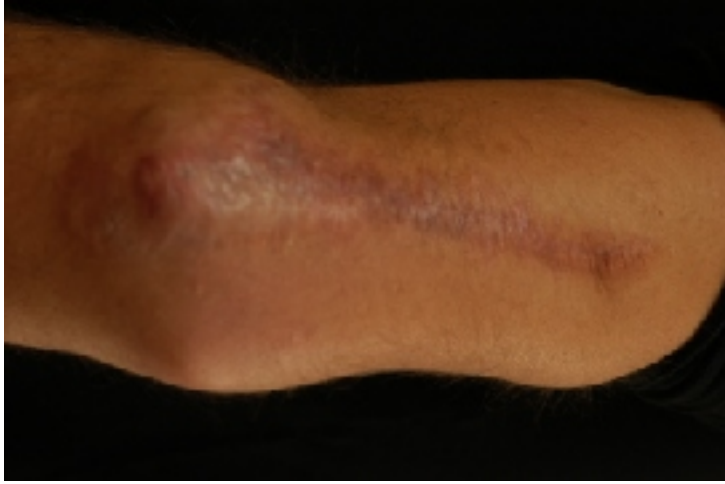
9/1/2003

Επιπλεγμένο κάταγμα αγκώνος με συντριβή του κάτω πέρατος της κερκίδος και απώλεια τμήματος τρικεφάλου. Έγινε προσπάθεια ανακατασκευής της άρθρωσης με πτωχά αποτελέσματα.



Παρούσα κατάσταση

Τελικά επιτεύχθηκε αγκύλωση της άρθρωσης του αγκώνος σε λειτουργική θέση.



Η κατάσταση των μαλακών μορίων στην άρθρωση του αγκώνος, (οπίσθια επιφάνεια) είναι ικανοποιητική. Αγγεία, νεύρα, παρακείμενες αρθρώσεις, φυσιολογικές.

Σχόλιο

Ο ασθενής ηλικίας 22 ετών επιθυμεί την μετατροπή της αγκυλωμένης άρθρωσης του αγκώνος σε λειτουργική μέσω κάποιου συστήματος αρθροπλαστικής και αναζητείται κάποια λύση.