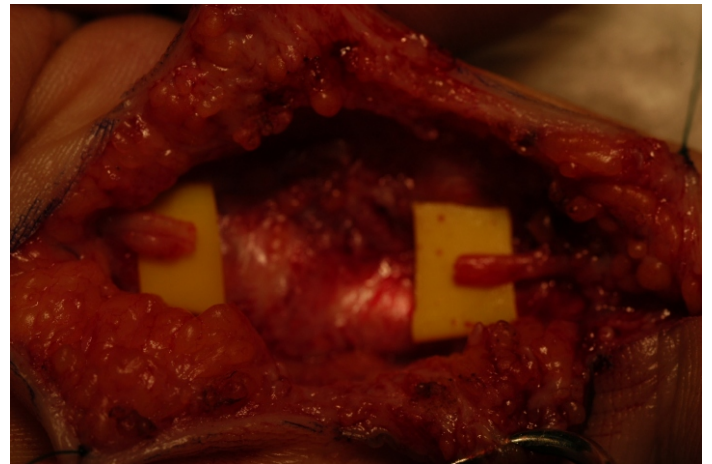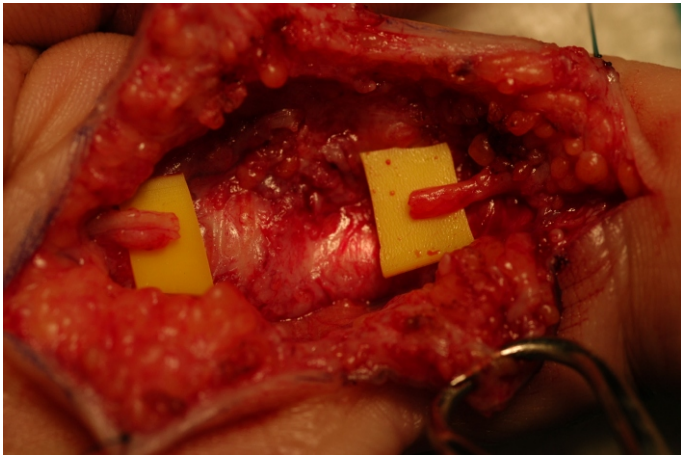
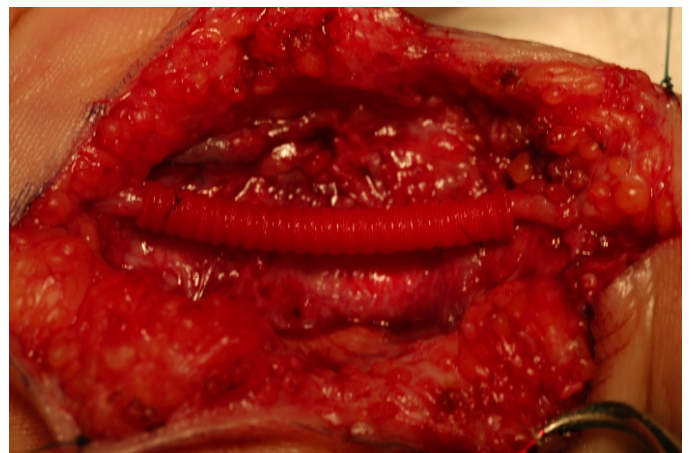

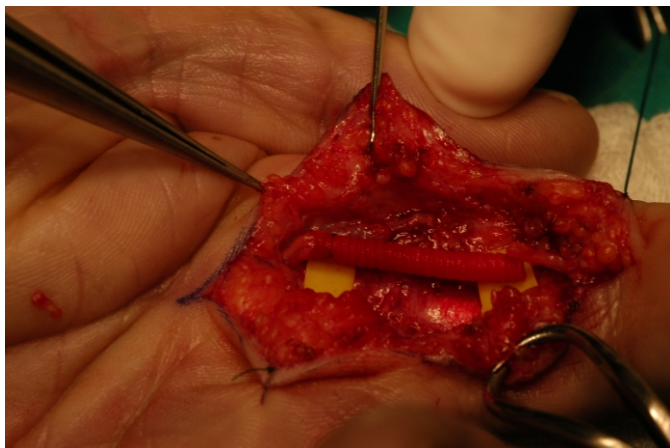
Διατομή proper δακτύλου



Νεαροποίηση και προετοιμασία των νευρικών άκρων για γεφύρωση “έλλειμμα 4 cm”



Η γεφύρωση γίνεται με βιολογικό μόσχευμα Neurotube