
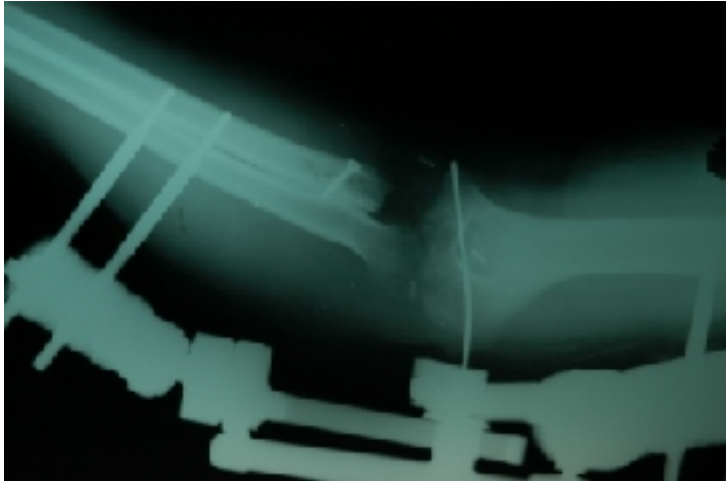




**Βαρεία κάκωση αγκώνος**

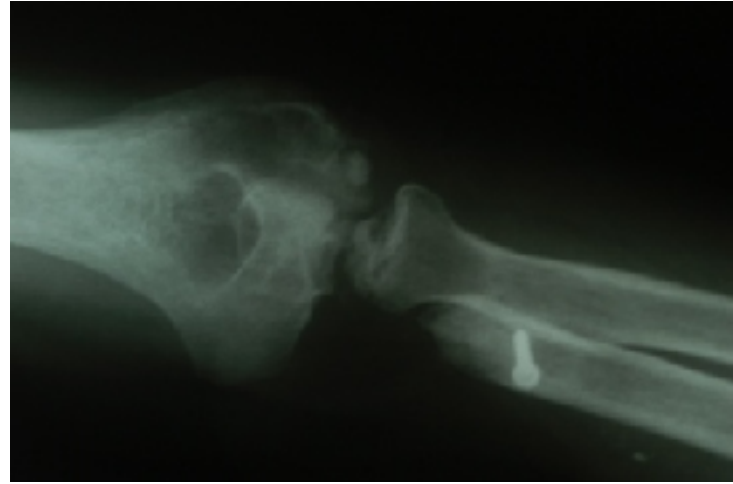
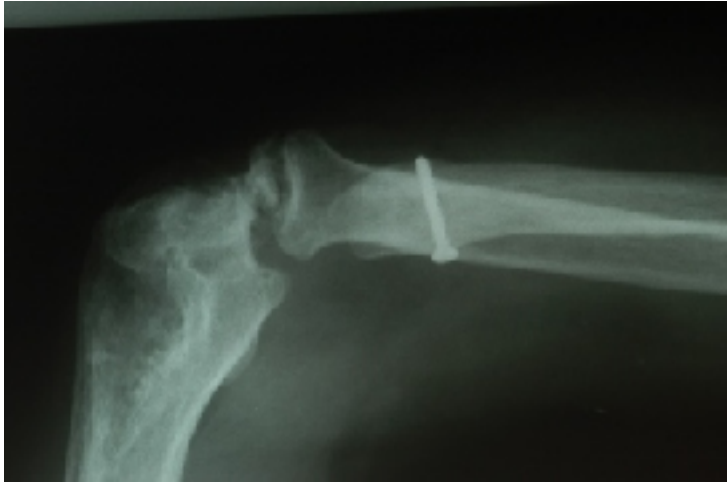
9-11-2004

Άνδρας ηλικίας 50 ετών υπέστη σε τροχαίο ατύχημα βαρεία κάκωση (A) αγκώνος με απώλεια οστού από το ωλέκρανο , την κεφαλή της κερκίδος και τον βραχιόνιο κόνδυλο, καταστροφή των μαλακών μορίων και απώλεια του ωλενίου νεύρου σε έκταση 10 cm.



Έγινε προσπάθεια συγκράτησης των οστών που συγκροτούν την άρθρωση με εξωτερική οστεοσύνθεση Orthofix και περιποίηση των μαλακών μορίων. Στη συνέχεια χρησιμοποιήθηκε κοιλιακός κρημνός για την κάλυψη του δερματικού ελλείματος στην οπίσθια και έσω επιφάνεια του αγκώνος.



#### Παρούσα κατάσταση

Ο ασθενής έχει περιορισμένη και επώδυνη κίνηση και η άρθρωση μεταξύ της κεφαλής της κερκίδος και του βραχιονίου κονδύλου έχει αναπτύξει αρθρίτιδα.  
Αναζητείται τρόπος μετατροπής της άρθρωσης σε ανώδυνη και λειτουργική.